

VÒNG TRÁNH THAI TRONG Ổ BỤNG

BS. Phan Tiêu Thu – Khoa Ngoại

BS .Hồ Quốc Việt – Khoa Ngoại

BV Hoàn Mỹ II

Vòng tránh thai thường được đặt trong tử cung phụ nữ nhằm tránh thụ thai nhưng đôi khi qua thời gian vòng tránh thai bị trôi dạt vào trong ổ bụng. Đây là tình trạng là trường hợp hiếm xảy ra.

Bệnh nhân tên N.T.L 49 tuổi, cư trú tại Bà Rịa – Vũng Tàu. Nhập viện ngày 07/01/2008 vì triệu chứng đau âm ỉ ở hạ sườn phải và nhức đầu. Đã điều trị tại bệnh viện Bà Rịa 10 ngày trước nhưng không thuyên giảm.

Tiền sử: PARA 4064

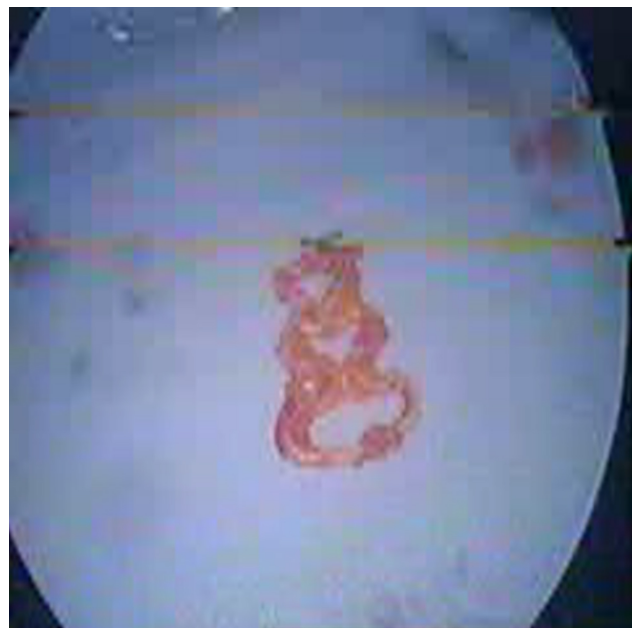
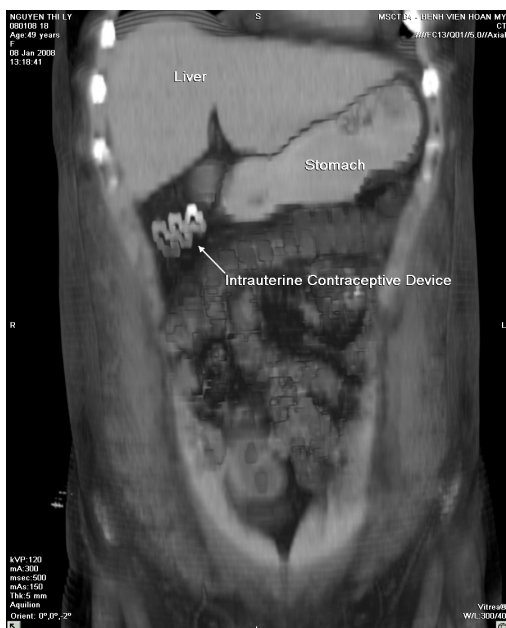Tiểu đường (chưa điều trị vì không biết)

Khám: Bệnh nhân vẻ mặt lo lắng, tổng trạng bình thường, ấn đau vùng hạ sườn phải, hơi chêngh ra hông lưng phải.

Chụp CT thấy có một vòng tránh thai DANA ở vị trí vùng mạc nối lớn phía dưới gan phải đoạn đại tràng ngang, và trong lòng tử cung có một vòng tránh thai TCu.

Hồi cứu tiền sử sản khoa được biết bệnh nhân có 4 lần sinh, sáu lần nạo hút thai (phá thai kế hoạch). Cách đây 17 năm bệnh nhân có hai lần đặt vòng tránh thai ở quê nhà (Nghệ An) nhưng phải lấy ra vì rong kinh. Hai năm sau vào sinh sống ở Bà Rịa, bệnh nhân đã được đặt vòng tránh thai tại bệnh viện Bà Rịa, theo ghi nhớ của bệnh nhân đó là loại vòng tránh thai hình chữ T (TCu 200 hoặc TCu 380). Cách đây 3 năm bệnh nhân đến bệnh viện Bà Rịa để lấy vòng tránh thai và đặt lại vòng khác theo hướng dẫn của cán bộ y tế. Theo bệnh nhân lần này không biết bệnh viện đặt lại loại nào và cũng không được nhìn thấy vòng tránh thai đã lấy ra.

Thực hiện nội soi ổ bụng với máy nội soi Olympus vào lúc 11 giờ ngày 09/01/2008, nhóm thực hiện (Bs Thu - Bs Việt) sau một hồi tìm kiếm ở mạc nối lớn – vùng dưới gan – đại tràng góc gan và đại tràng ngang nhưng vẫn không nhìn thấy vòng tránh thai. Sau đó phải nhờ sự hỗ trợ của máy X quang C-Arm mới thấy được một vòng tránh thai loại DANA nằm lẫn trong bờm mỡ mạc nối lớn phía trước đại tràng ngang. Dùng máy cắt đốt đơn cực cắt một đoạn bờm mỡ của mạc nối lớn có chứa vòng DANA cho vào bao cao su và đem ra ngoài. Kiểm tra vùng chậu thấy tử cung xơ hóa, buồng trứng và tai vòi bình thường.



Bàn Luận:

1. Việc phát hiện vật lạ như vòng tránh thai vào ổ bụng thường do tình cờ, vì dị vật này ở trong cơ thể thường không để lại triệu chứng ngoại trừ trường hợp có gây nên phản ứng viêm ở vị trí dị vật bám vào hoặc gây tắc nghẽn.

Trong bệnh cảnh nêu trên khi nội soi trong ổ bụng, bờm mỡ của mạc nối lớn ở vị trí vòng tránh thai bám vào vẫn bình thường không viêm tấy và vì thế việc tìm kiếm trở nên khó khăn.

2. Việc phát hiện các vật thể nhỏ trong ổ bụng nhất là khi các vật thể đó bị vùi lấp bên trong các tạng vô cùng khó khăn giống như tìm một mảnh hỏa khí, một cây kim nằm sâu trong các lớp cơ. Do đó việc kết hợp nội soi với máy X-Quang cụ thể là máy C-Arm trong trường hợp này có vẻ ưu thế đối với các dị vật có tính cảm quang với tia X.
3. Đối với việc đặt vòng tránh thai muốn đạt được hiệu quả cao người ta phải thay vòng trong khoảng thời gian từ 3 - 5 năm vì nếu để lâu hơn vòng có thể nằm sai vị trí như tụt xuống cổ tử cung, rớt ra ngoài hoặc xuyên thành.
4. Cuối cùng vấn đề còn lại chưa được rõ ràng đó là việc vòng tránh thai DANA là vòng được đặt vào lần đầu hay lần thứ hai và nó đã đi vào ổ bụng từ khi nào.

Người viết bài này tự nêu giả thuyết như sau: Bệnh nhân nêu trên đã được cán bộ y tế bệnh viện đặt vào tử cung một vòng tránh thai DANA. Vì để quá lâu trong một tử cung đã sinh đẻ và nạo hút nhiều lần nên vòng DANA xuyên thành tử cung đi vào ổ bụng.